

## Cas clinique n°1 : Mr E.

- Appel 15 le 05/03 à 05:01
- Patient 45 ans
- Réveil vers 3h par douleur thoracique à type de pointe irradiant mâchoire et bras g
- Seul antécédent : Tabac
- Domicile 4<sup>ème</sup> arrondissement de Marseille

## Quel moyen envoyer ?

- Un VSAV
- Un médecin généraliste
- Une ambulance privée
- Un SMUR

## **Envoi SMUR immédiat :**

- Arrivée sur les lieux : 5h06**
- Pâleur , frissons ,examen général normal**
- TA 130/80 , Symétrique , Pouls 89 , SAT 100**
- Toujours mal EVA 8 , pointe , irradie vers gorge et bras G**
- CAT ?**

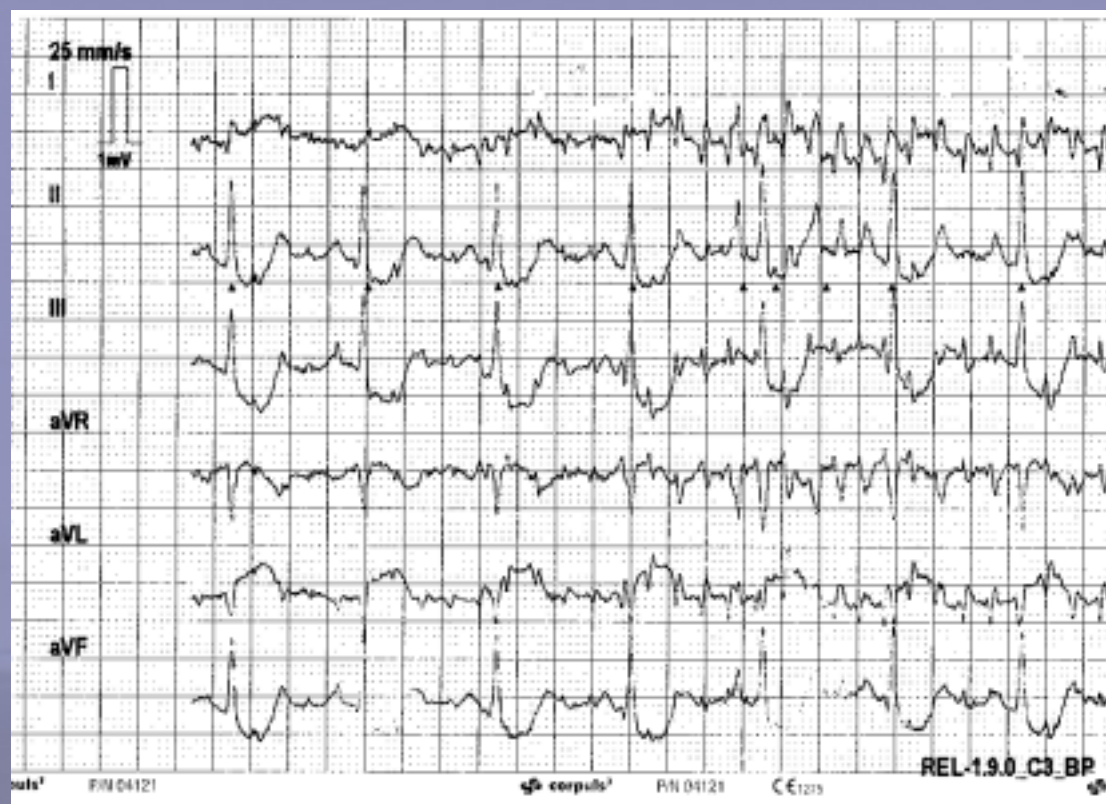
**-Test trinitrine négatif**

**- ECG suit**

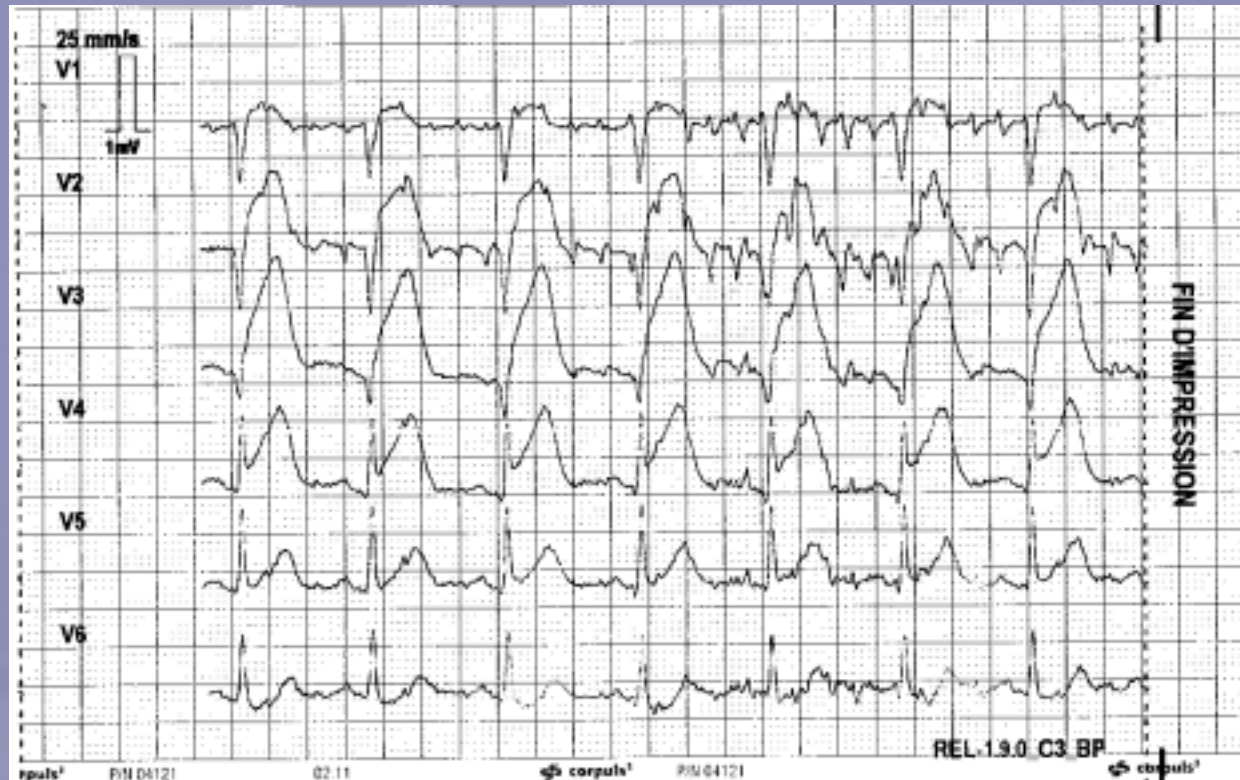
10<sup>èmes</sup> JOURNÉES MÉDICALES  
& 8<sup>èmes</sup> JOURNÉES INFIRMIÈRES  
DU COLLÈGE PACA  
DE MÉDECINE D'URGENCE



COPACAMU 2011



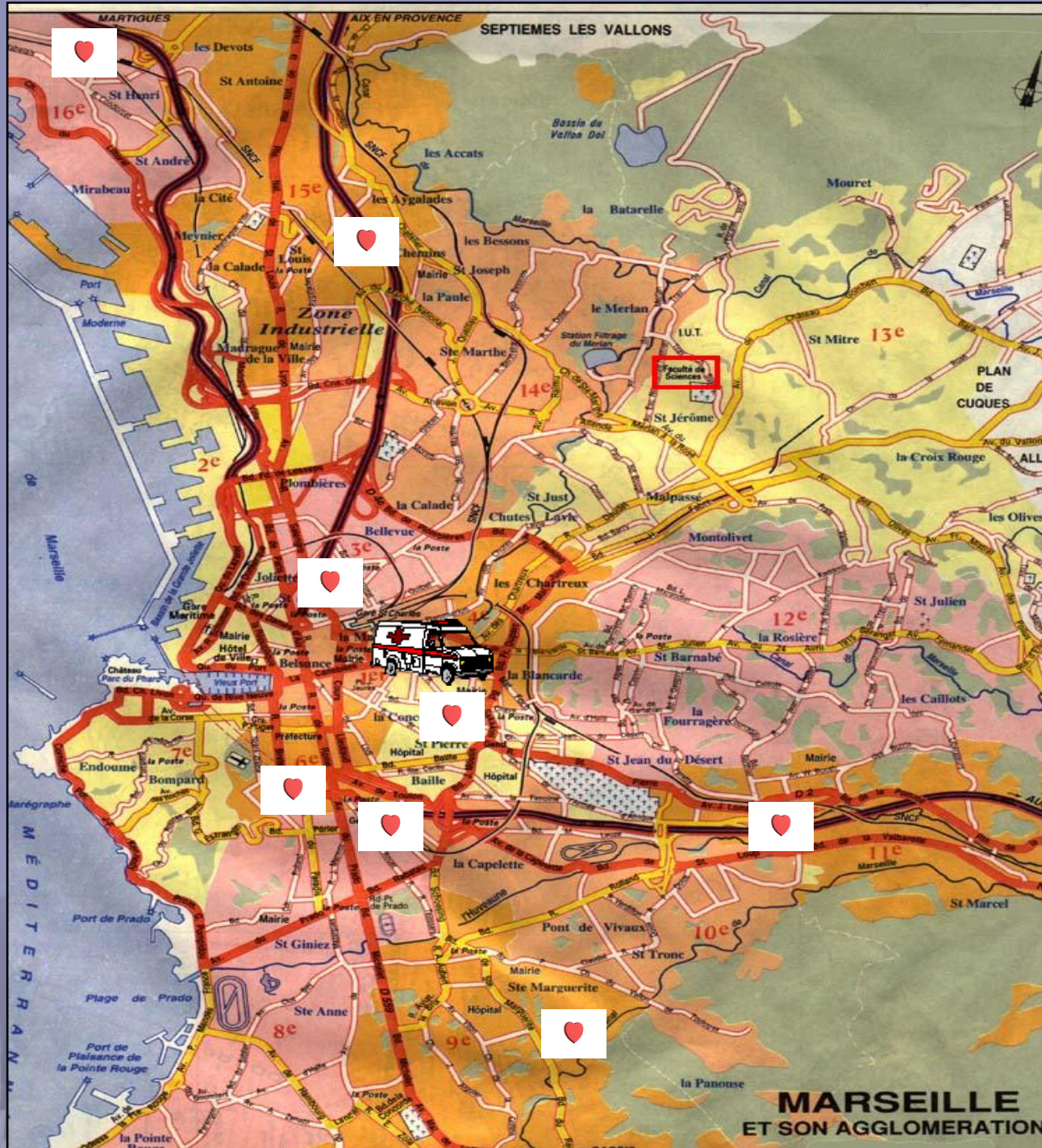



Conduite à tenir ?

- Thrombolyse ou angioplastie ?
- Traitement :
  - Aspirine dose?
  - Anticoagulant lequel dose ?
  - Anti –agrégant plaquettaire lequel dose ?
  - Anti GP-2B-3A ?
- Antalgie ?



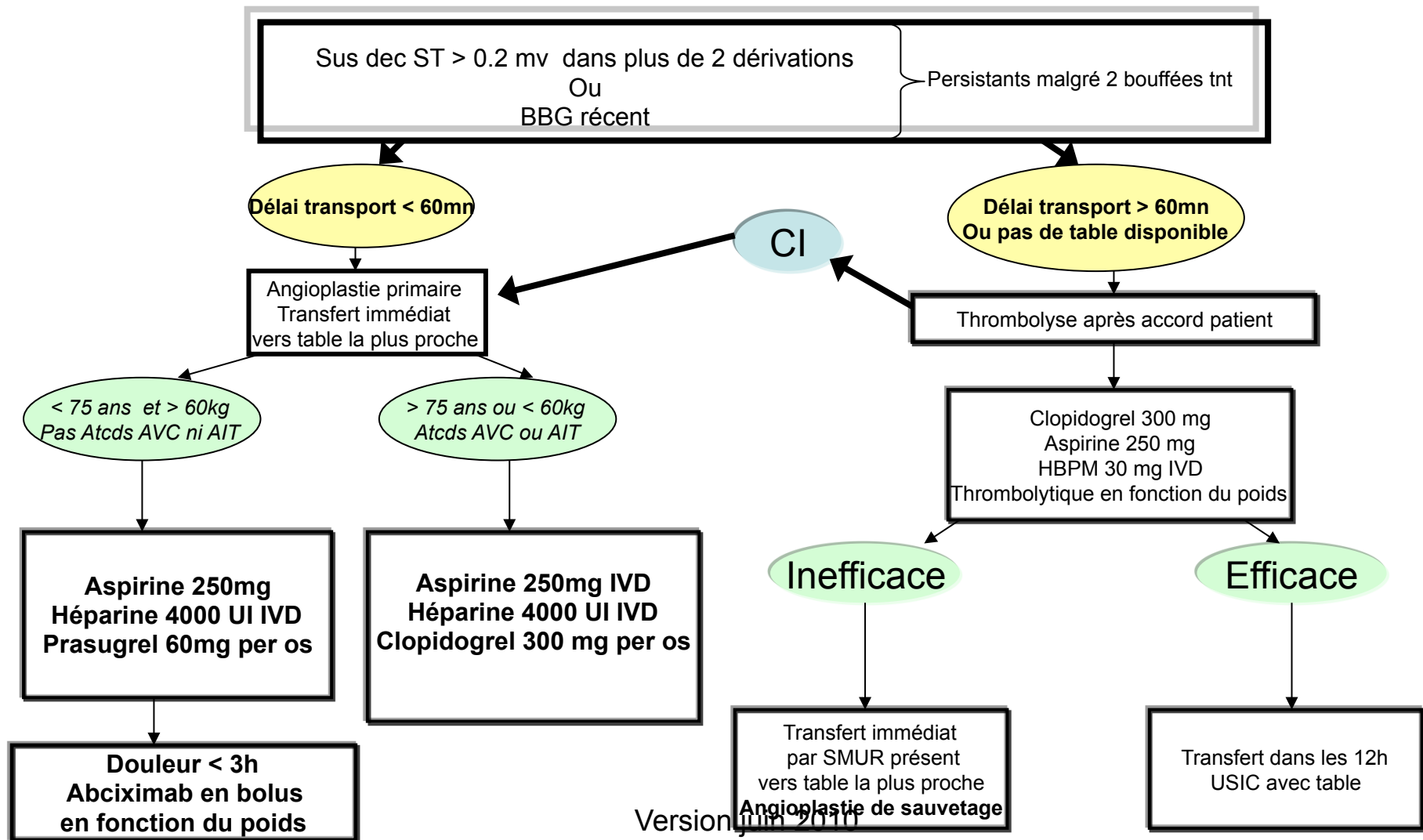


DICTIONNAIRE  
MÉDICALES  
PREMIÈRES  
PACA  
D'URGENCE  
MU 2011

camu.com




# CAT DEVANT UN SCA ST+



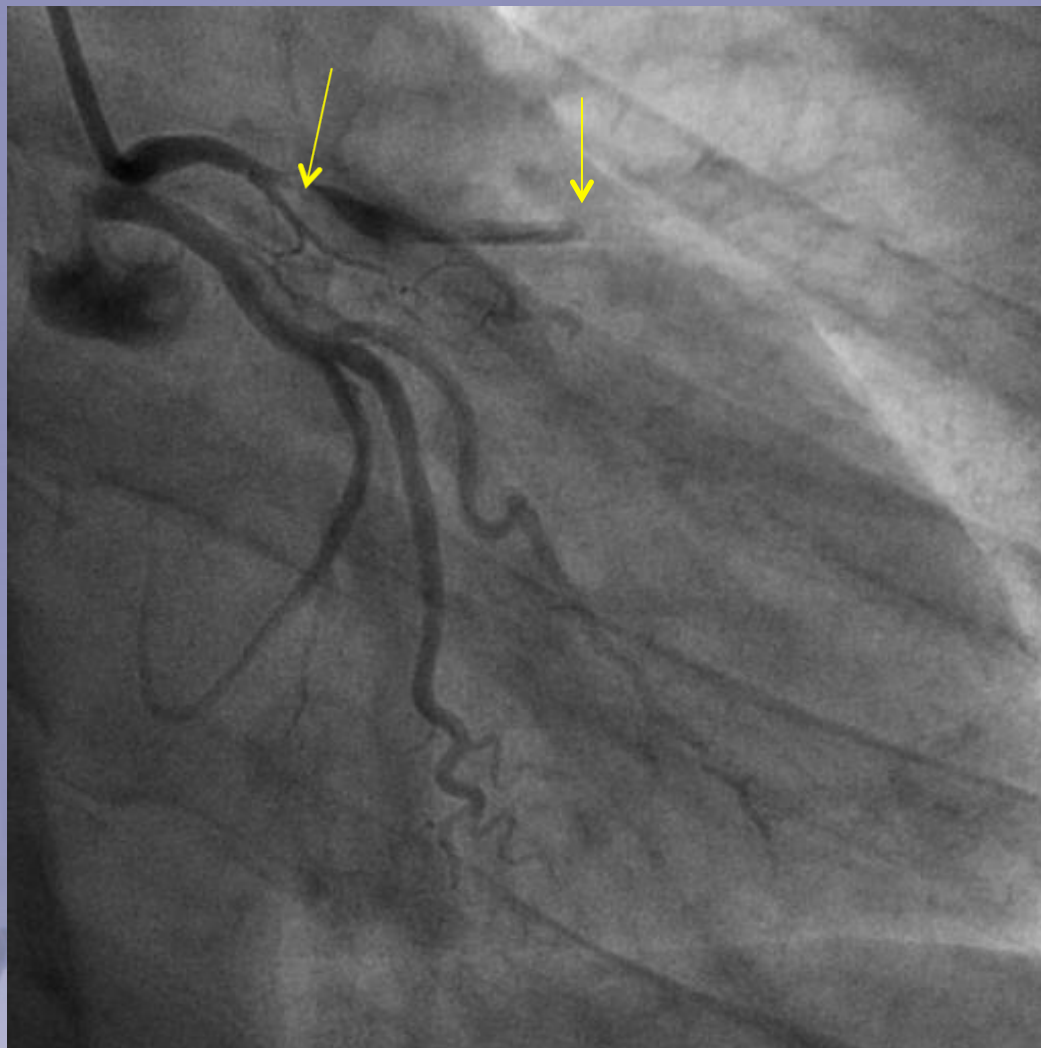
- Héparine 4000 ui
  - Aspirine 250 mg
  - Prasugrel : 60 mg
  - Paracetamol :1g
  - Appel Timone demande angioplastie
- arrivée table de coronarographie : 06:00



10<sup>èmes</sup> JOURNÉES MÉDICALES  
& 8<sup>èmes</sup> JOURNÉES INFIRMIÈRES  
DU COLLÈGE PACA  
DE MÉDECINE D'URGENCE

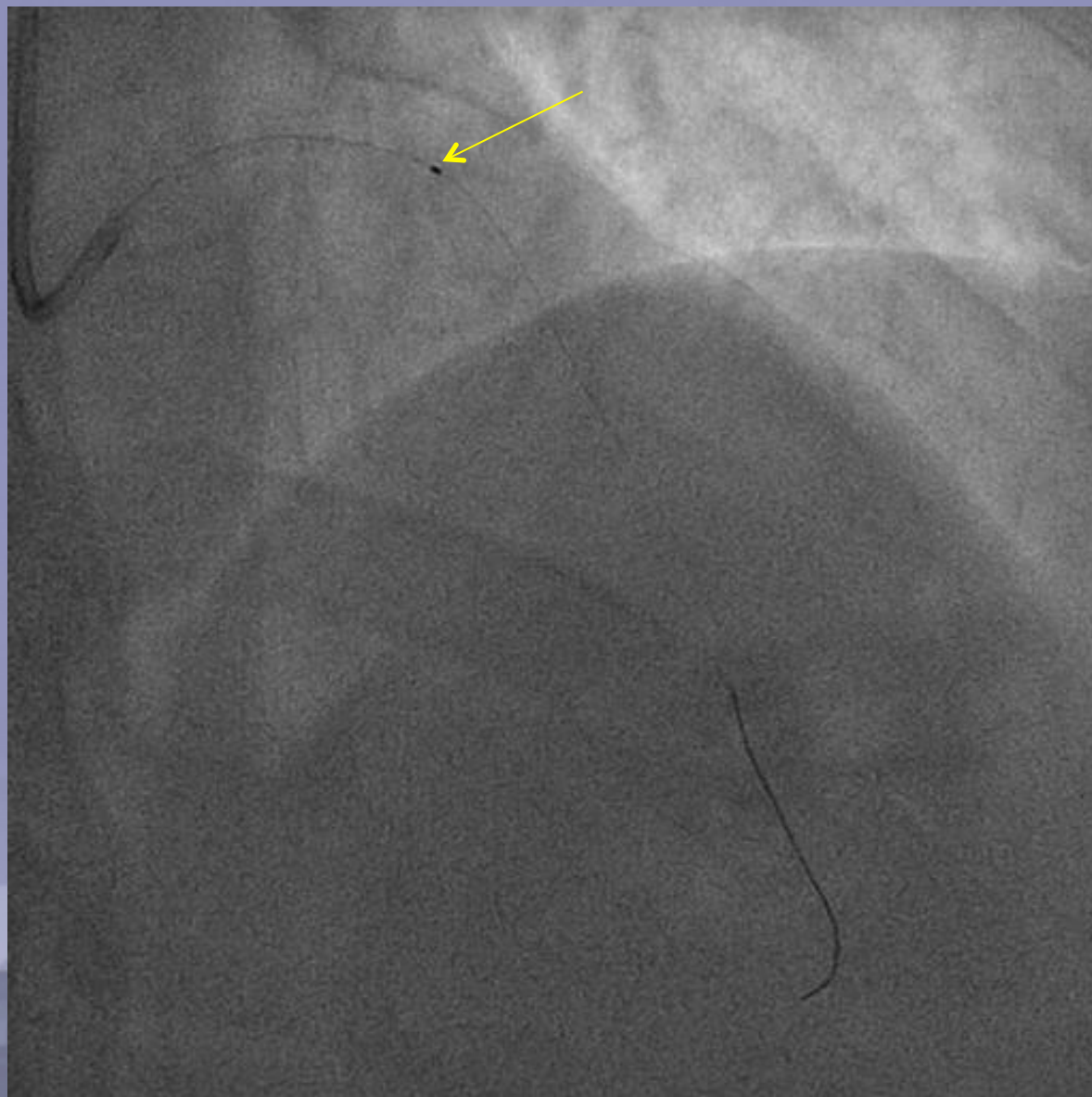


COPACAMU 2011

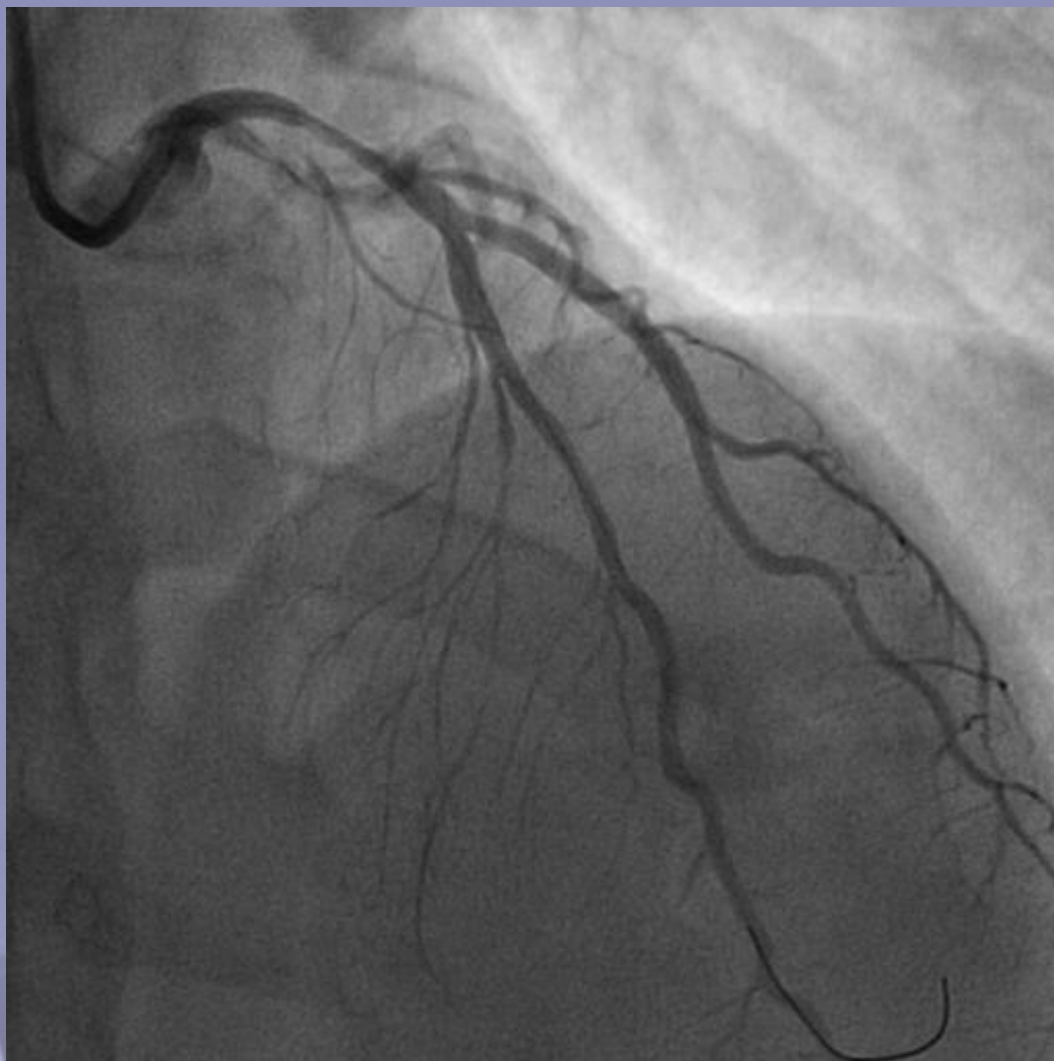

[www.copacamu.com](http://www.copacamu.com)

10<sup>èmes</sup> JOURNÉES MÉDICALES  
& 8<sup>èmes</sup> JOURNÉES INFIRMIÈRES  
DU COLLÈGE PACA  
DE MÉDECINE D'URGENCE  
COPACAMU 2011

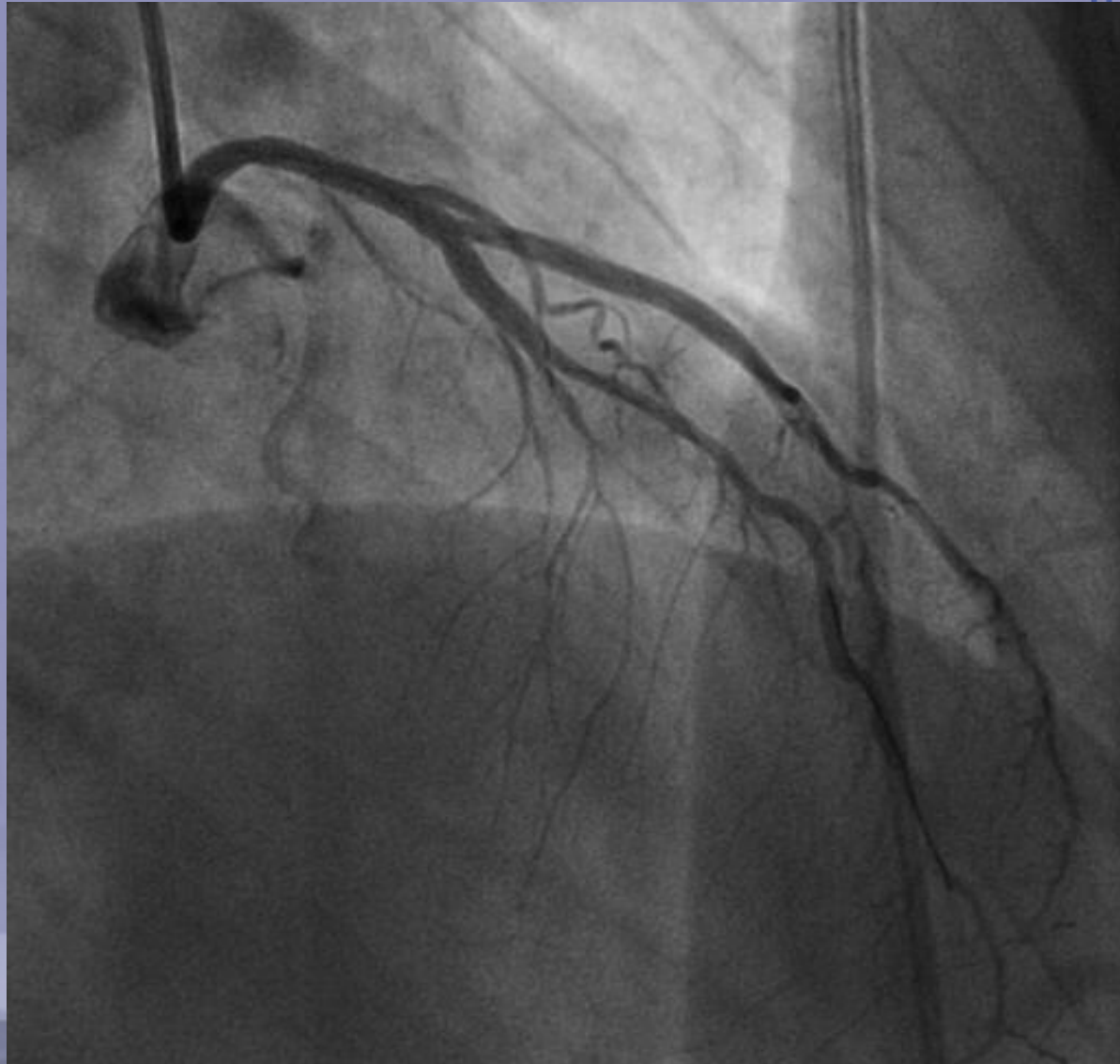


10<sup>èmes</sup> JOURNÉES MÉDICALES  
& 8<sup>èmes</sup> JOURNÉES INFIRMIÈRES  
DU COLLÈGE PACA  
DE MÉDECINE D'URGENCE  
COPACAMU 2011





10<sup>èmes</sup> JOURNÉES MÉDICALES  
9<sup>èmes</sup> JOURNÉES INFIRMIÈRES  
DU COLLÈGE PACA  
DE MÉDECINE D'URGENCE  
COPACAMU 2011

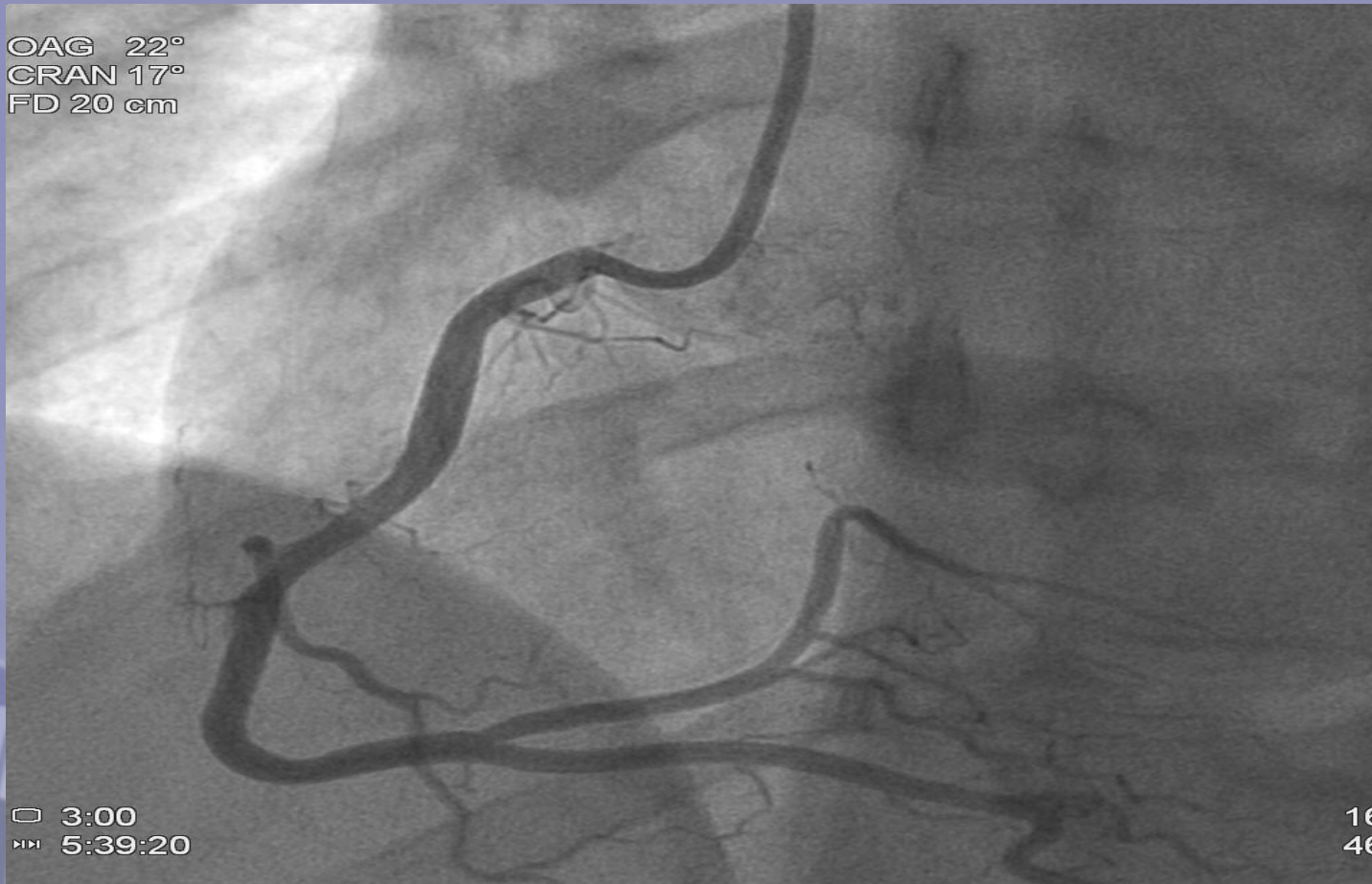

10<sup>èmes</sup> JOURNÉES MÉDICALES  
& 8<sup>èmes</sup> JOURNÉES INFIRMIÈRES  
DU COLLÈGE PACA  
DE MÉDECINE D'URGENCE



COPACAMU 2011

OAG 22°  
CRAN 17°  
FD 20 cm



□ 3:00  
▶▶ 5:39:20

16  
46